SC.BIOLOGICHE – I Anno - CORSO A

LABORATORIO CITOLOGIA-ISTOLOGIA

Esercitazione n°4

- CONNETTIVI DI SOSTEGNO

Epiteliale

Di rivestimento
Sensoriale
Ghiandolare

Connettivo

Propriamente detto
Sangue e tessuto linfoide
Di sostegno

Nervoso

Sistema nervoso centrale
Sistema nervoso periferico

Muscolare

Liscio
Striato scheletrico
Striato cardiaco

TESSUTI DI ORIGINE MESENCHIMALE

TESSUTI CONNETTIVI PROPRIAMENTE DETTI

(lasso, denso, reticolare, elastico, adiposo)

TESSUTI CONNETTIVALI DI SOSTEGNO

(cartilagineo e osseo)

T. CONNETTIVALI A FUNZIONE DIVERSA

(T. emopoietico, sangue e linfa)

Tutti questi tessuti:

- derivano dal mesenchima (connettivo embrionale)
- sono caratterizzati da cellule disperse in abbondante sostanza intercellulare
-
- hanno funzione trofica, meccanica, di difesa

La cartilagine

In alcuni gruppi di vertebrati costituisce lo scheletro definitivo

La cartilagine

- Nei <u>Mammiferi durante lo sviluppo</u> forma il primitivo abbozzo fetale della maggior parte dello scheletro

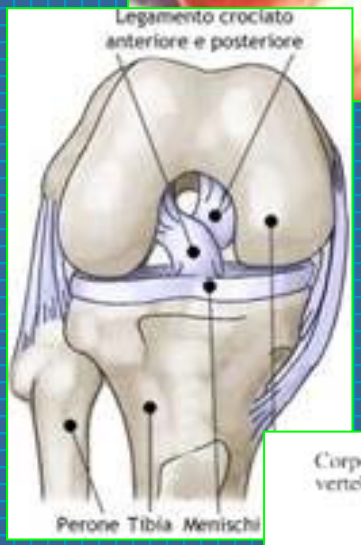

- Nei <u>Mammiferi adulti</u>:

1. riveste le superfici articolari
2. costituisce i dischi intervertebrali
3. costituisce dischi e menischi intra-articolari
4. dà sostegno ad alcuni organi dell'apparato respiratorio e al padiglione auricolare

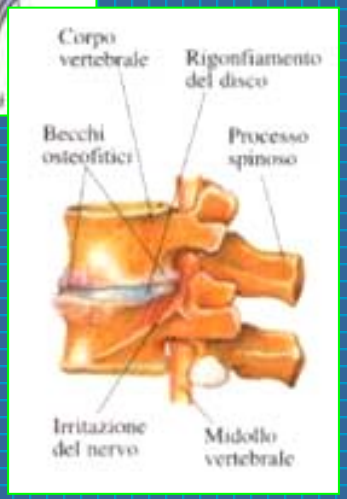

Il tessuto cartilagineo è costituito da:

CONDROBLASTI

CONDROCITI

MATRICE EXTRACELLULARE

Autoctoni

A differenza degli altri connettivi
- NON è innervato
- NON è vascolarizzato

E' rivestito dal PERICONDRIO (lamina di connettivo fibroso).
Eccezione: cartilagine articolare

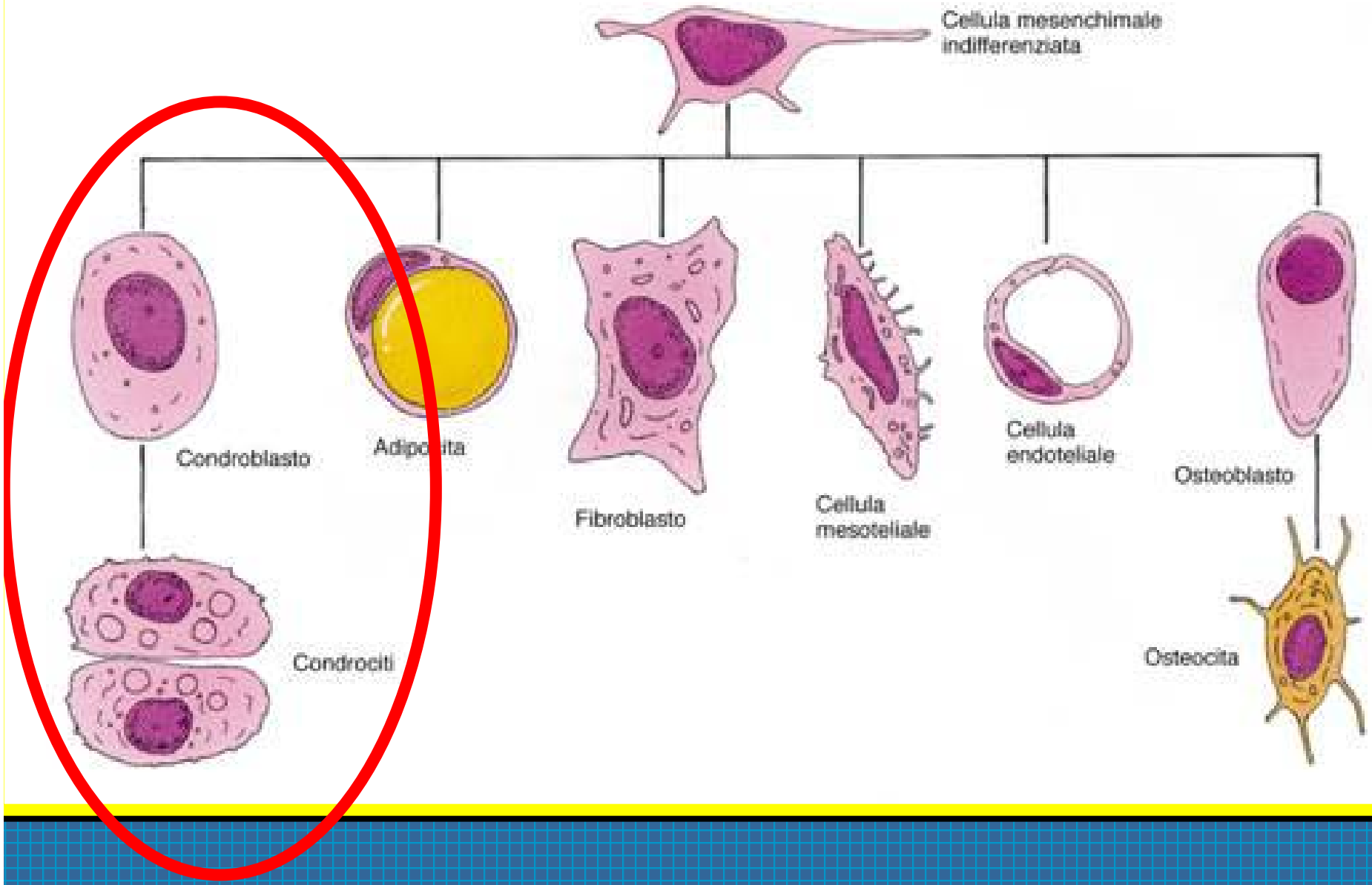
Cellula mesenchimale indifferenziata
Condroblasto
Adipocita
Fibroblasto
Cellula mesoteliale
Cellula endoteliale
Osteoblasto
Condrociti
Osteocita

CONDROCITI e CONDROBLATI

La matrice forma una capsula attorno ad ogni cellula.

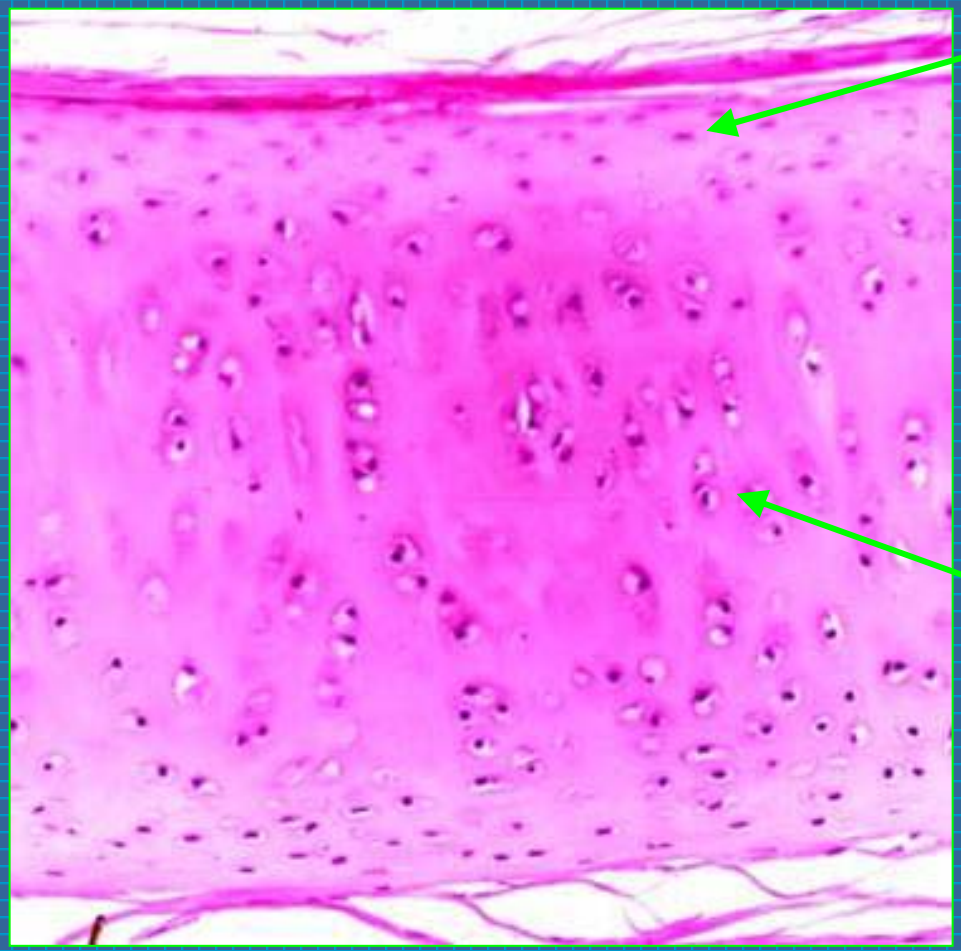

Parte sub-pericondrale: condrociti di forma appiattita, raramente raggruppati

Parte interna del tessuto: condrociti sferoidali riuniti in gruppi isogeni o nidi

MATRICE EXTRACELLULARE CART. IALINA E FIBROSA

- FIBRE COLLAGENE
- COMPONENTE AMORFA
  - Proteoglicani
  - Glicoproteine

MATRICE EXTRACELLULARE CART. ELASTICA

- FIBRE ELASTICHE
- COMPONENTE AMORFA
  - Proteoglicani
  - Glicoproteine

A seconda della composizione della matrice la cartilagine può essere:

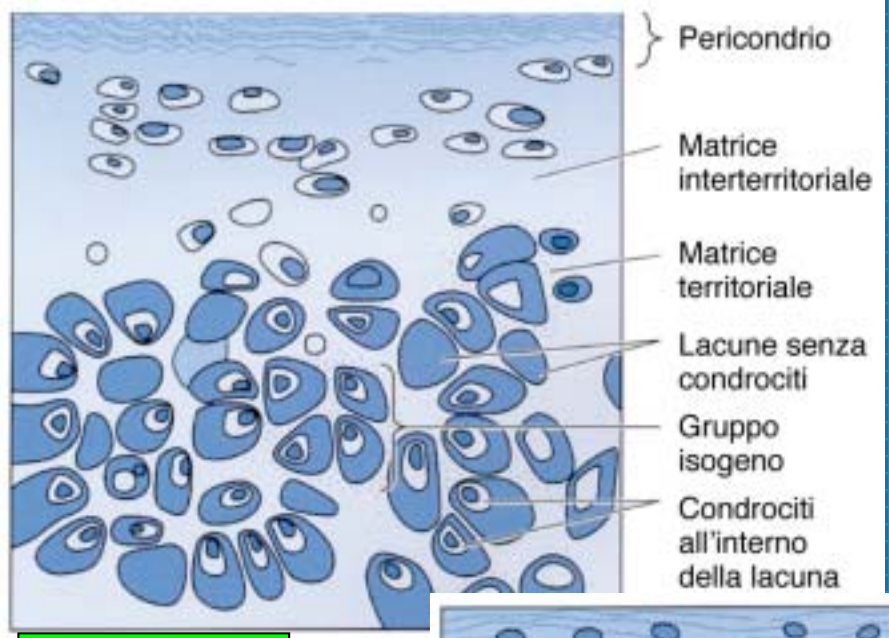

IALINA

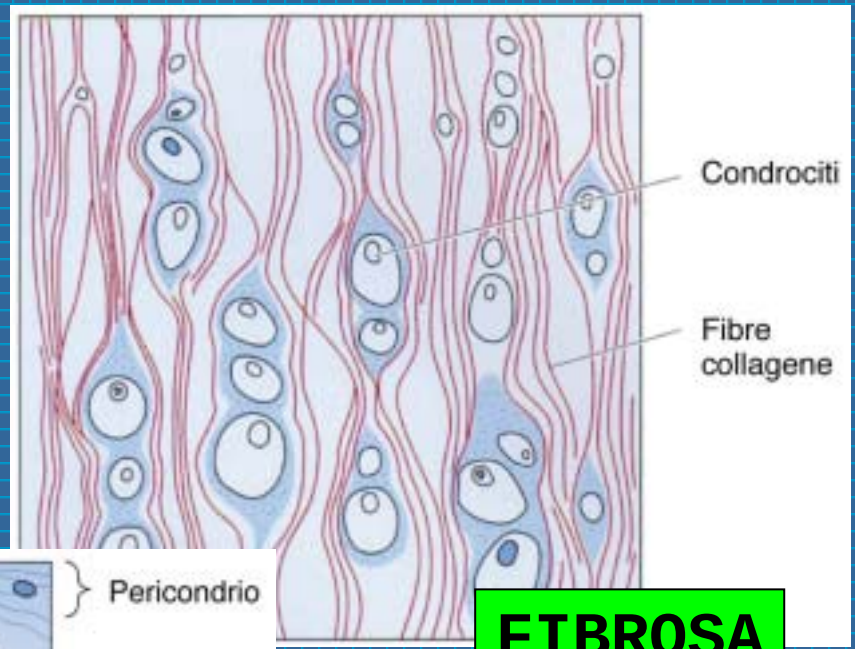

FIBROSA

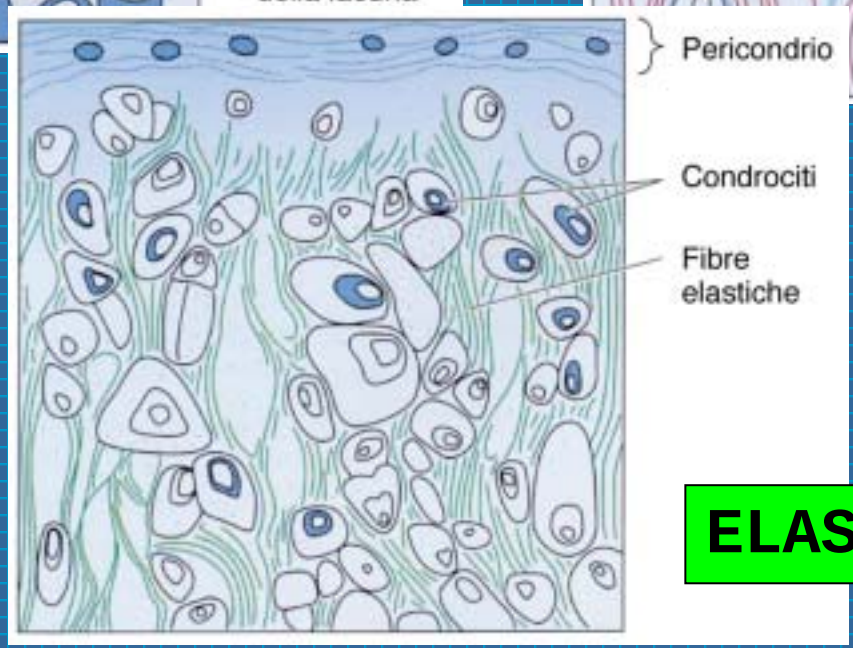

ELASTICA

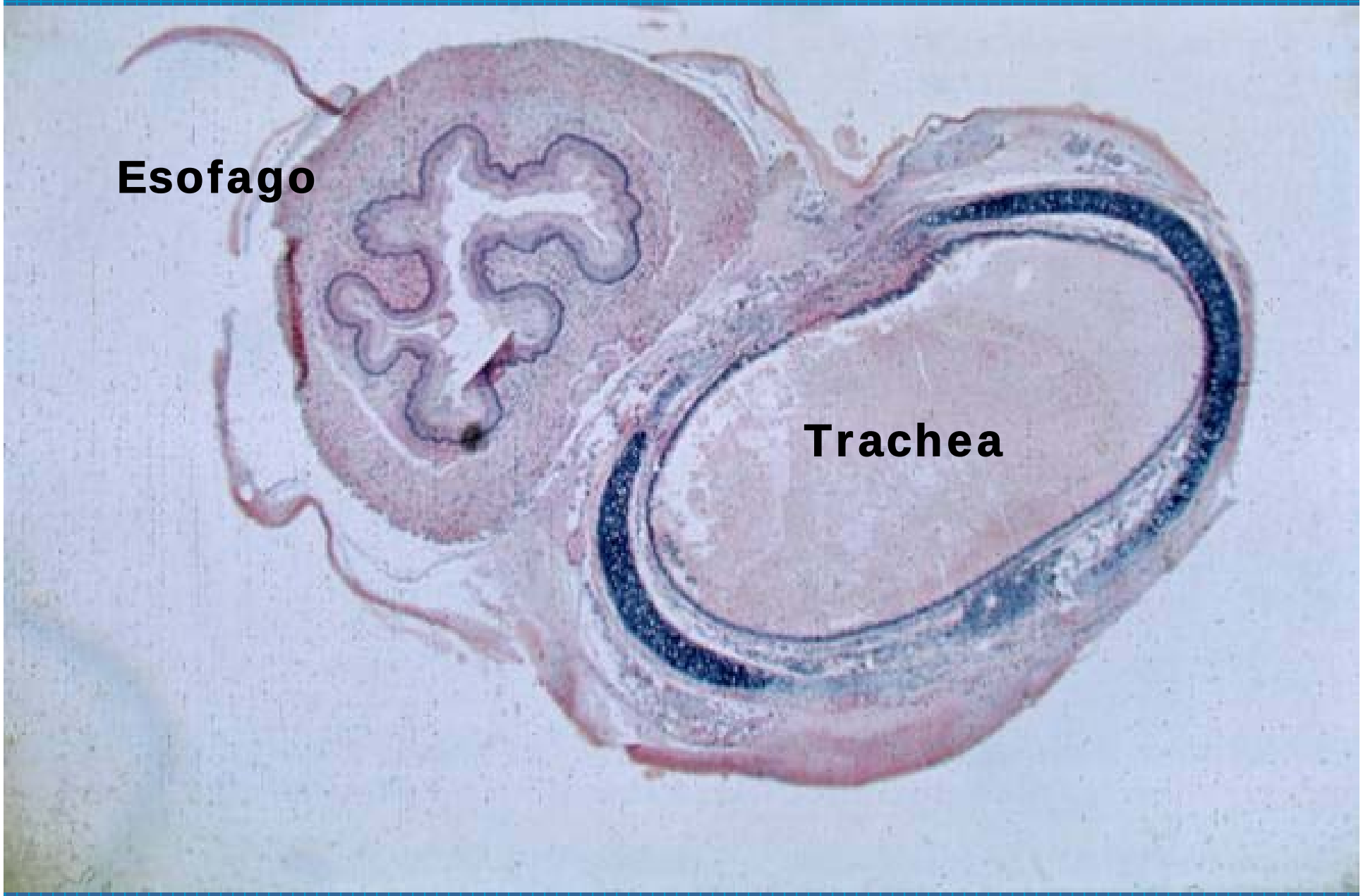
Esofago
Trachea

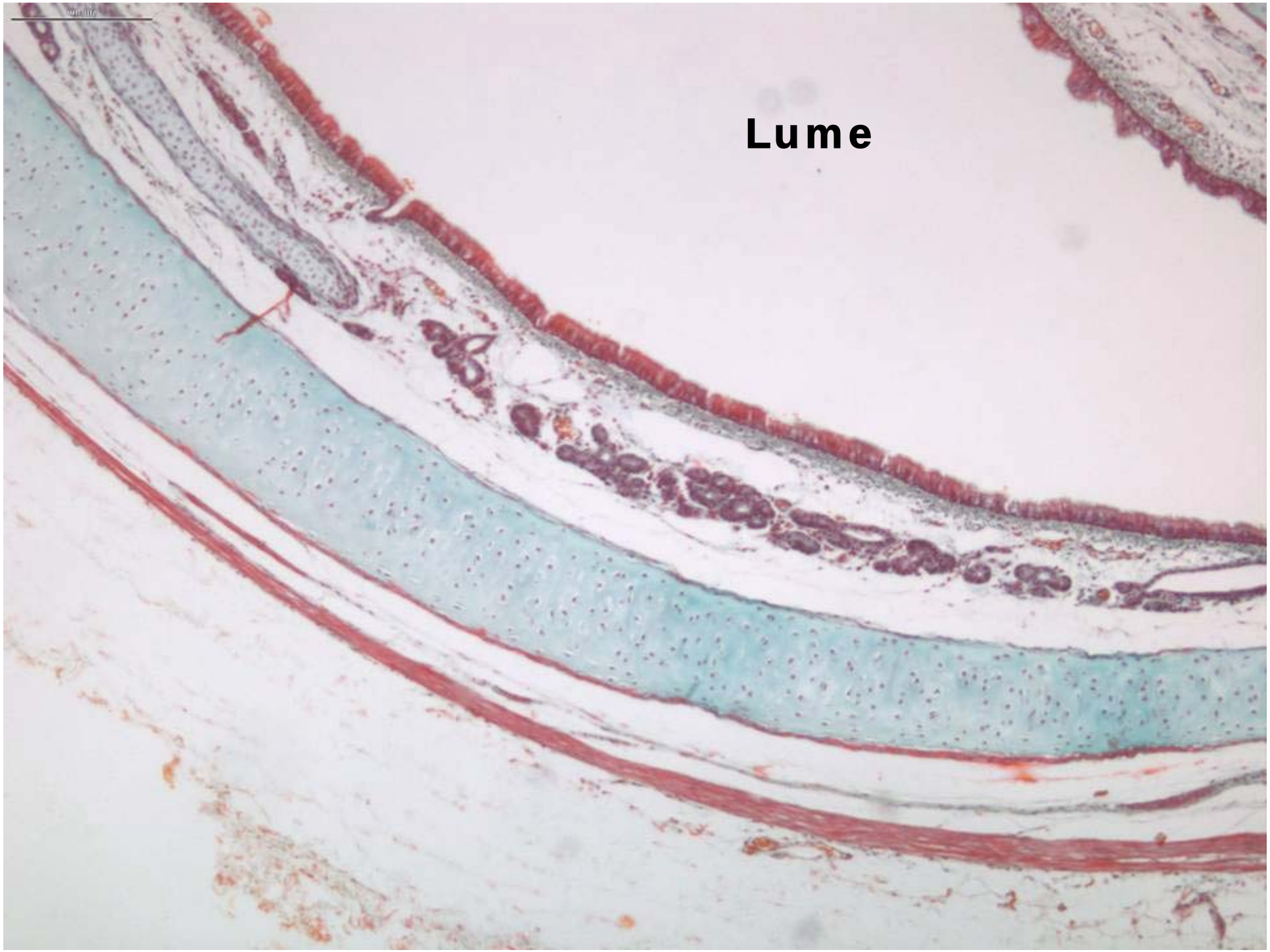
Lume

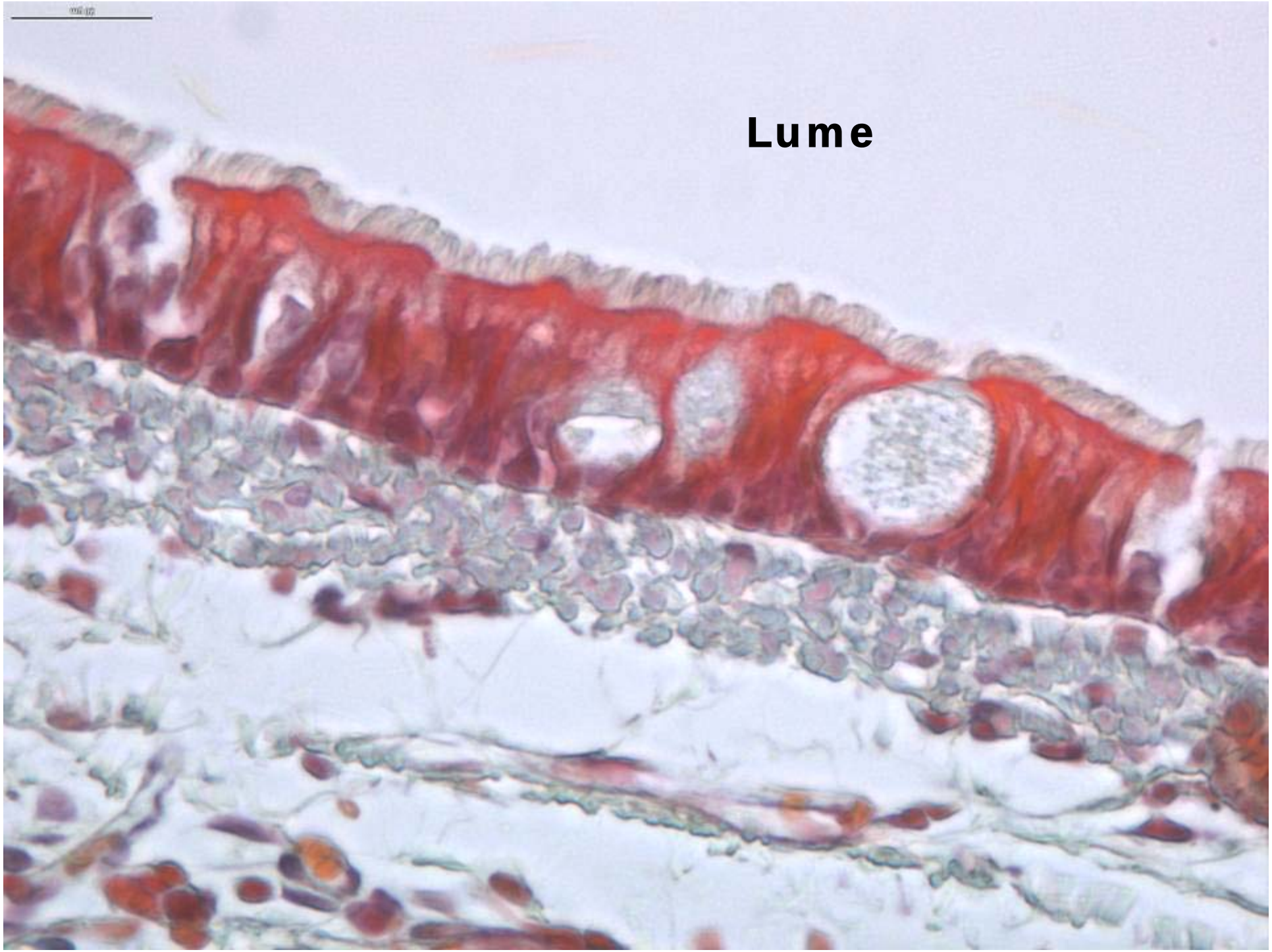
Lume

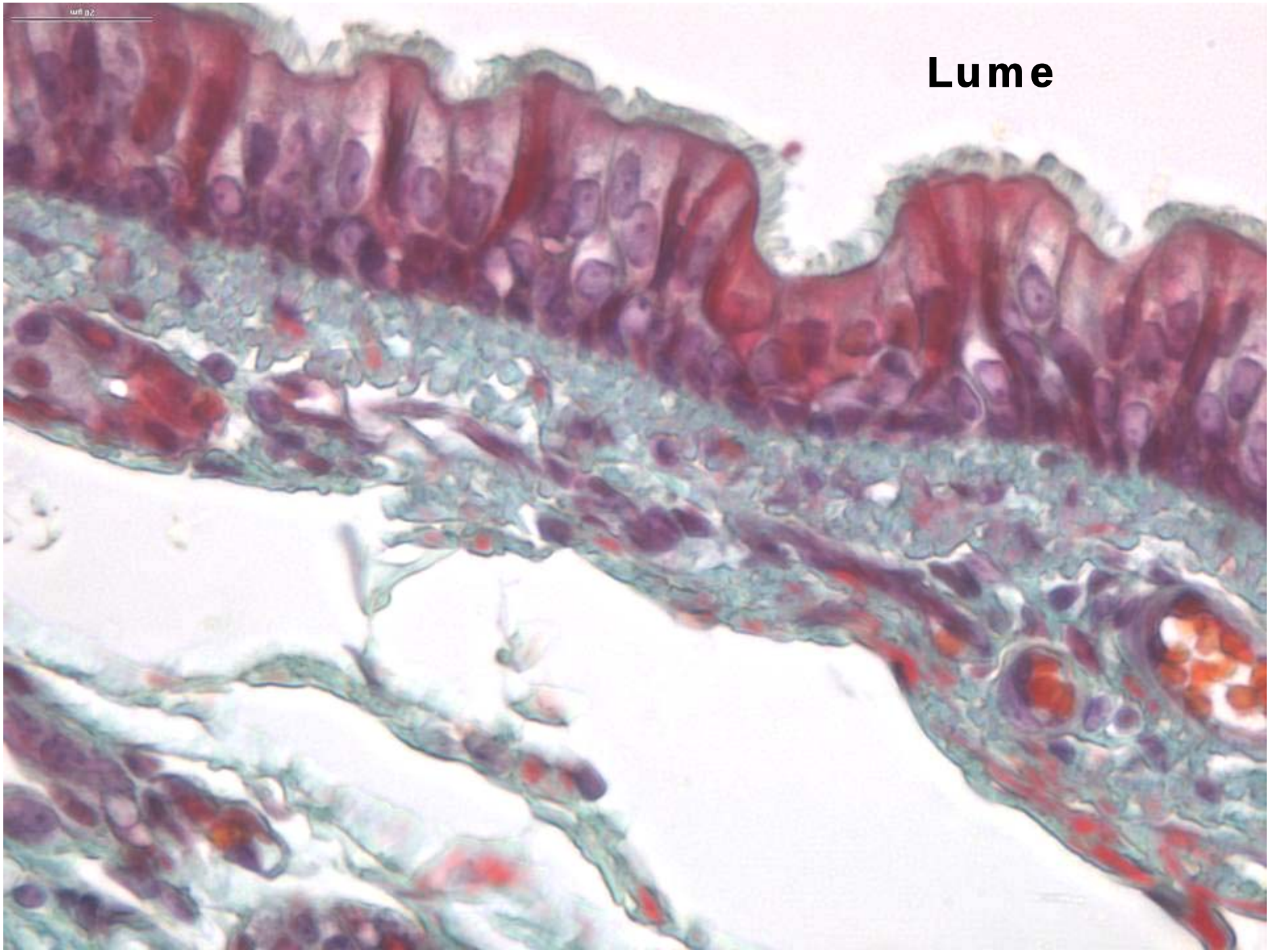
Lume

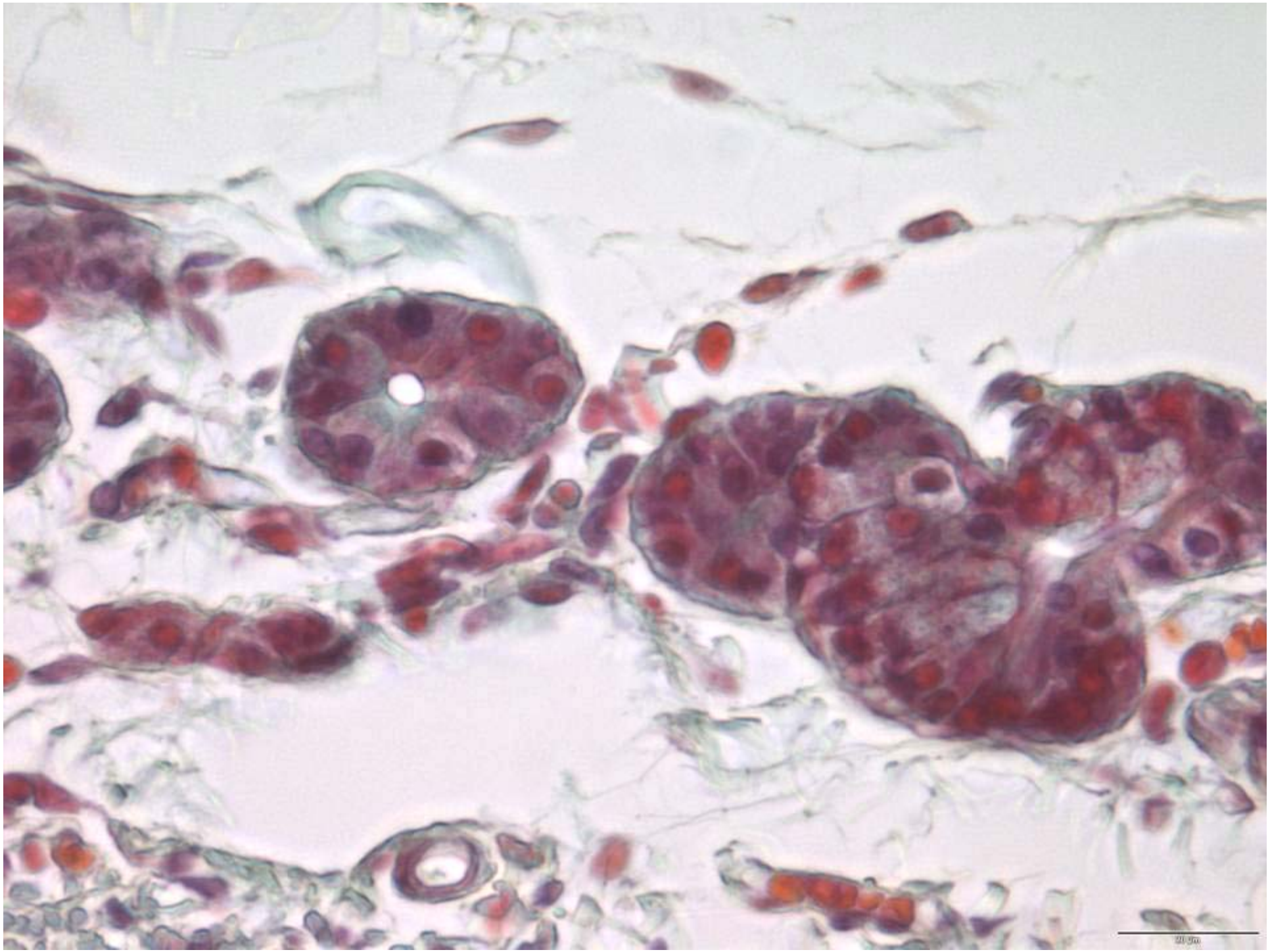

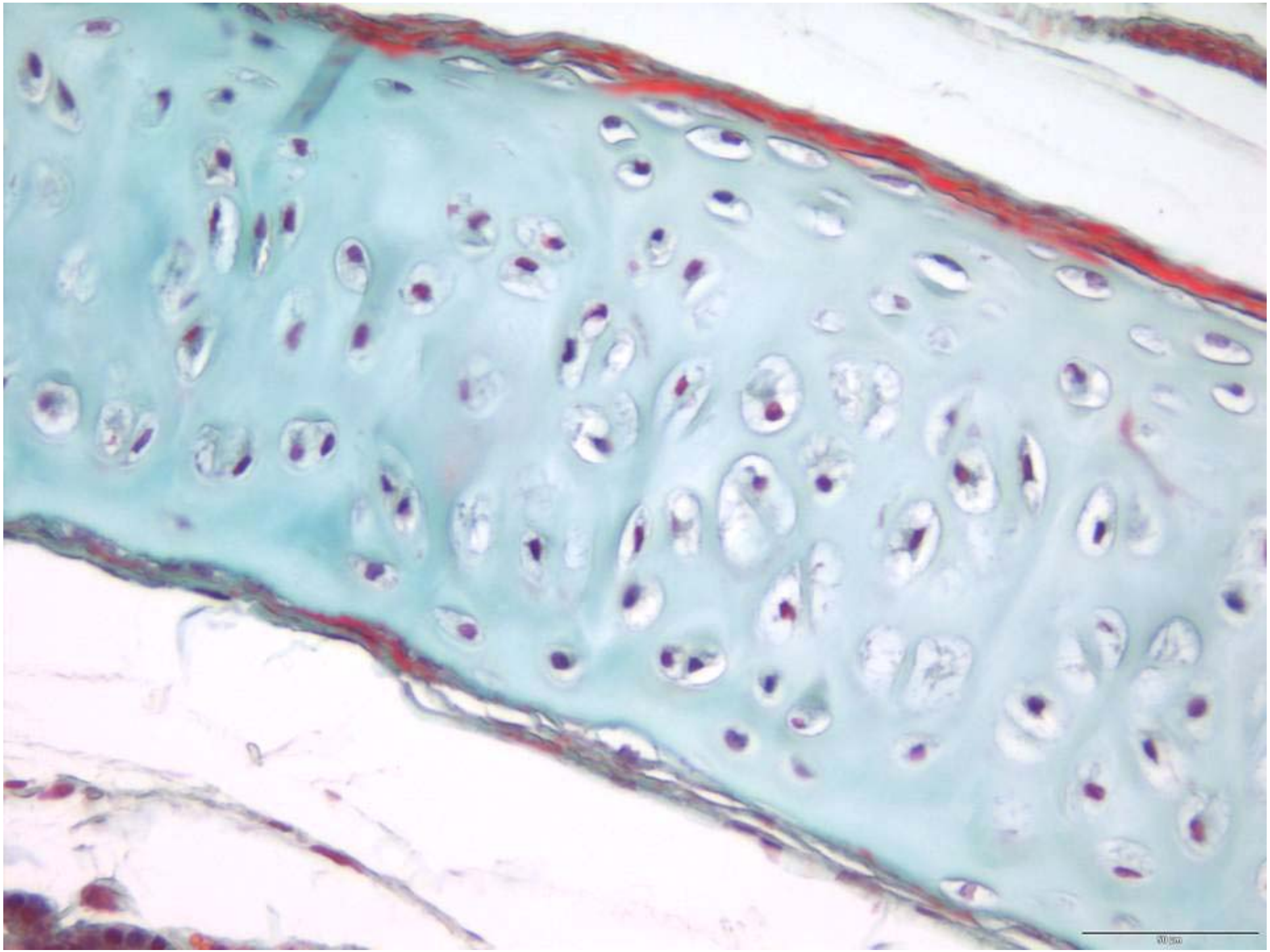

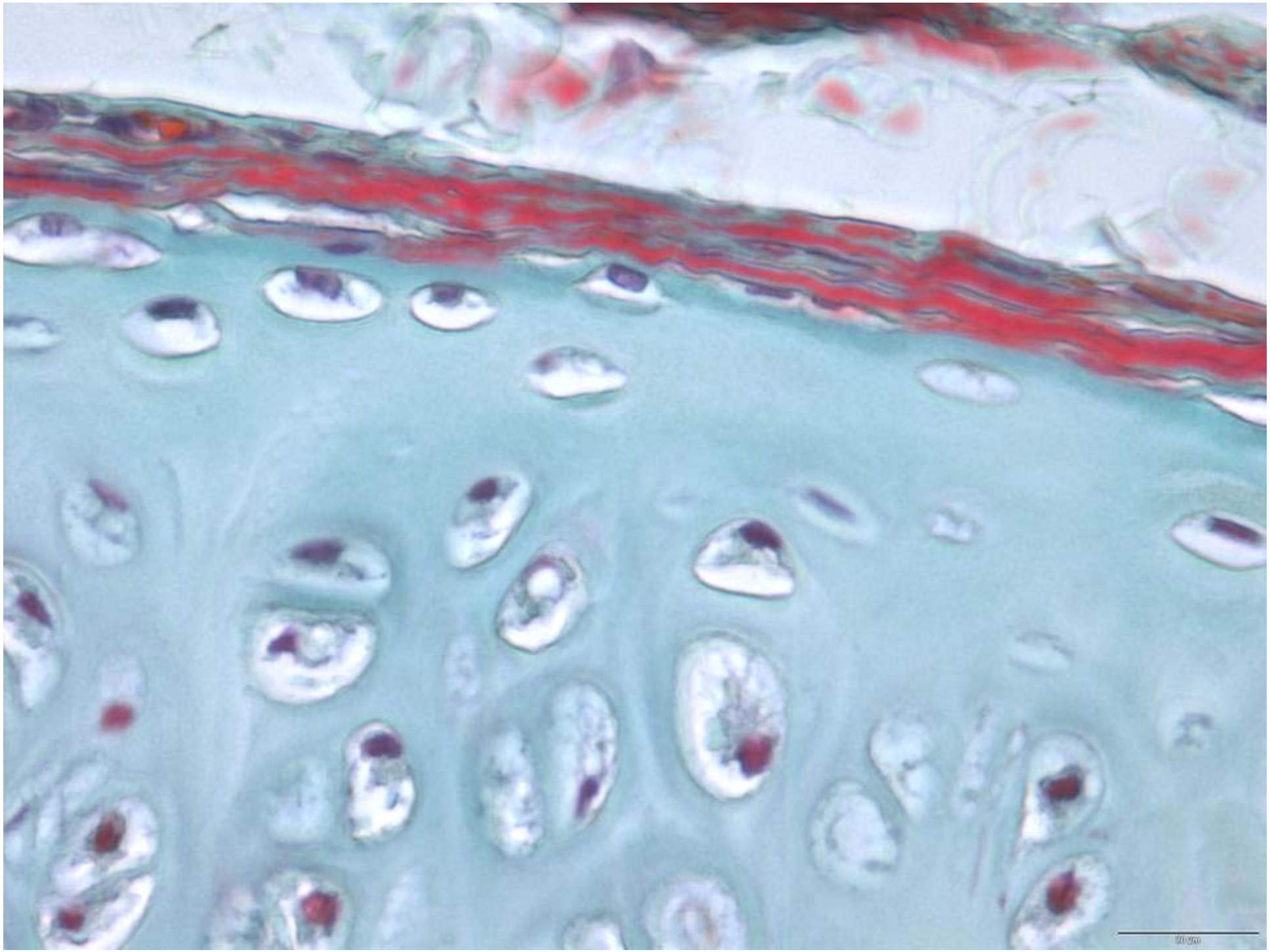

Il tessuto osseo è costituito da:

CELLULE

Osteoblasti
Osteociti — Autoctoni

Osteoclasti — NON Autoctoni

MATRICE EXTRACELLULARE

Con elevato grado di mineralizzazione

Come gli altri connettivi:

- è innervato
- è vascolarizzato

E' rivestito esternamente da uno strato di connettivo fibroso detto **PERIOSTIO**

I canali interni sono rivestiti da un sottile strato connettivale detto **ENDOSTIO**

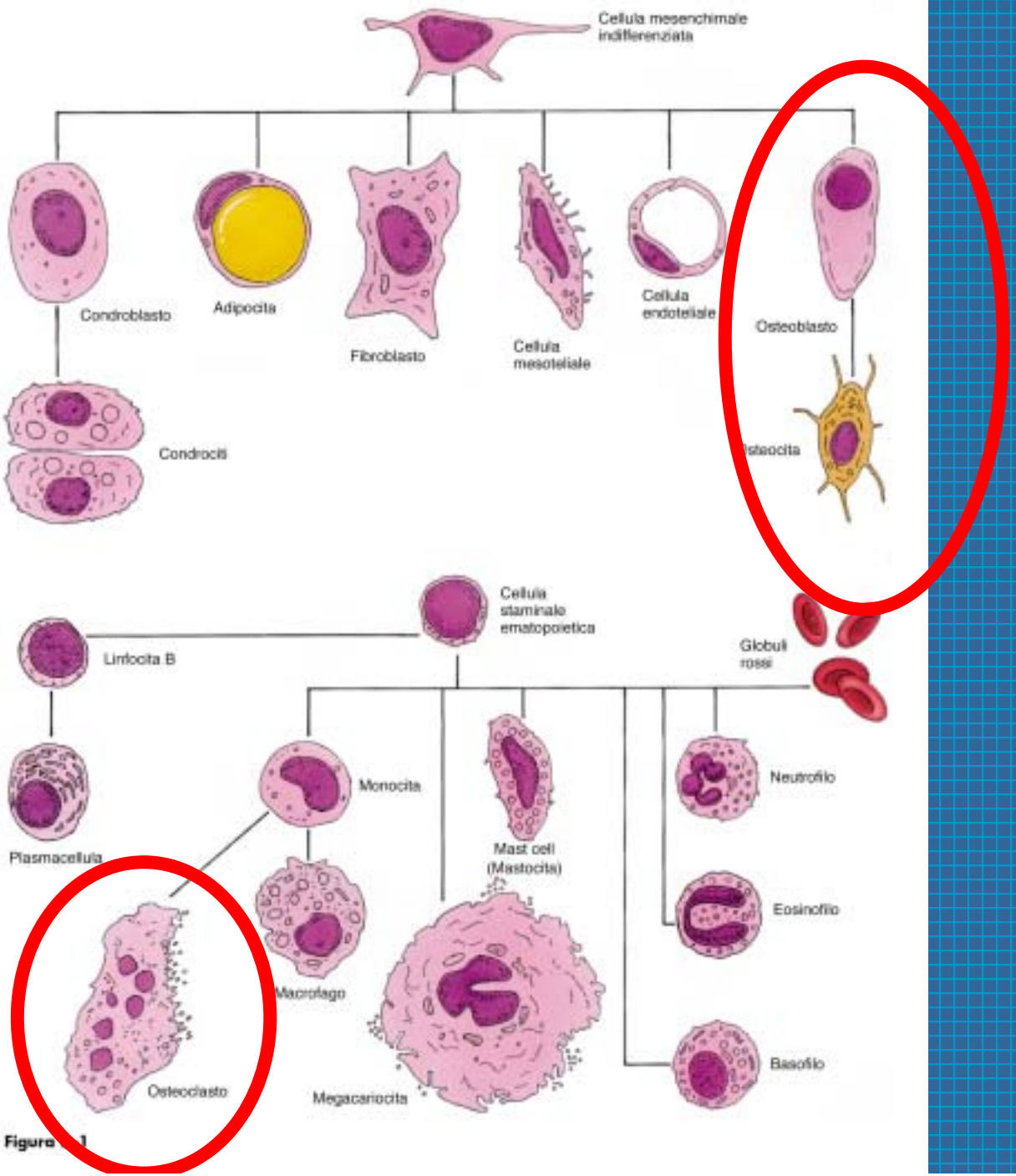
Cellula mesenchimale indifferenziata
Condroblasto
Adipocita
Fibroblasto
Cellula mesoteliale
Cellula endoteliale
Osteoblasto
Condrociti
Osteocita
Cellula staminale emotopoietica
Linfocita B
Globuli rossi
Plasmacellula
Monocita
Mast cell (Mastocita)
Neutrofilo
Eosinofilo
Macrofago
Osteoclasto
Megacariocita
Basofilo

Figura 1

MATRICE OSSEA

SOST. ORGANICHE

Fibre collagene

Componente amorfa ridotta

Proteoglicani
Glicoproteine

SOST. INORGANICHE

Sali minerali:
Fosfati di calcio
Carbonato di calcio
Altri sali

OSTEOCITI

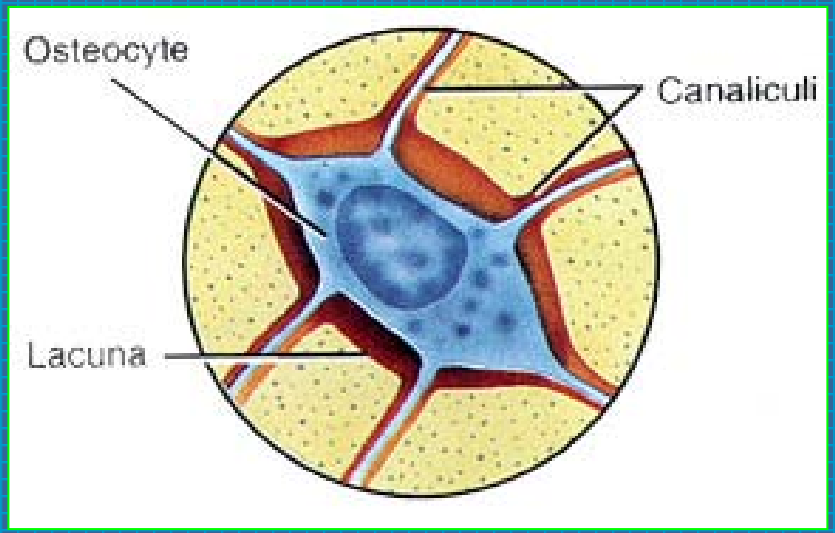

Gli osteociti si trovano in cavità scavate nella matrice dette
LACUNE

Dagli osteociti si dipartono dei prolungamenti che decorrono dentro a
CANALICOLI

OSTEOBLASTI E OSTEOCLASTI

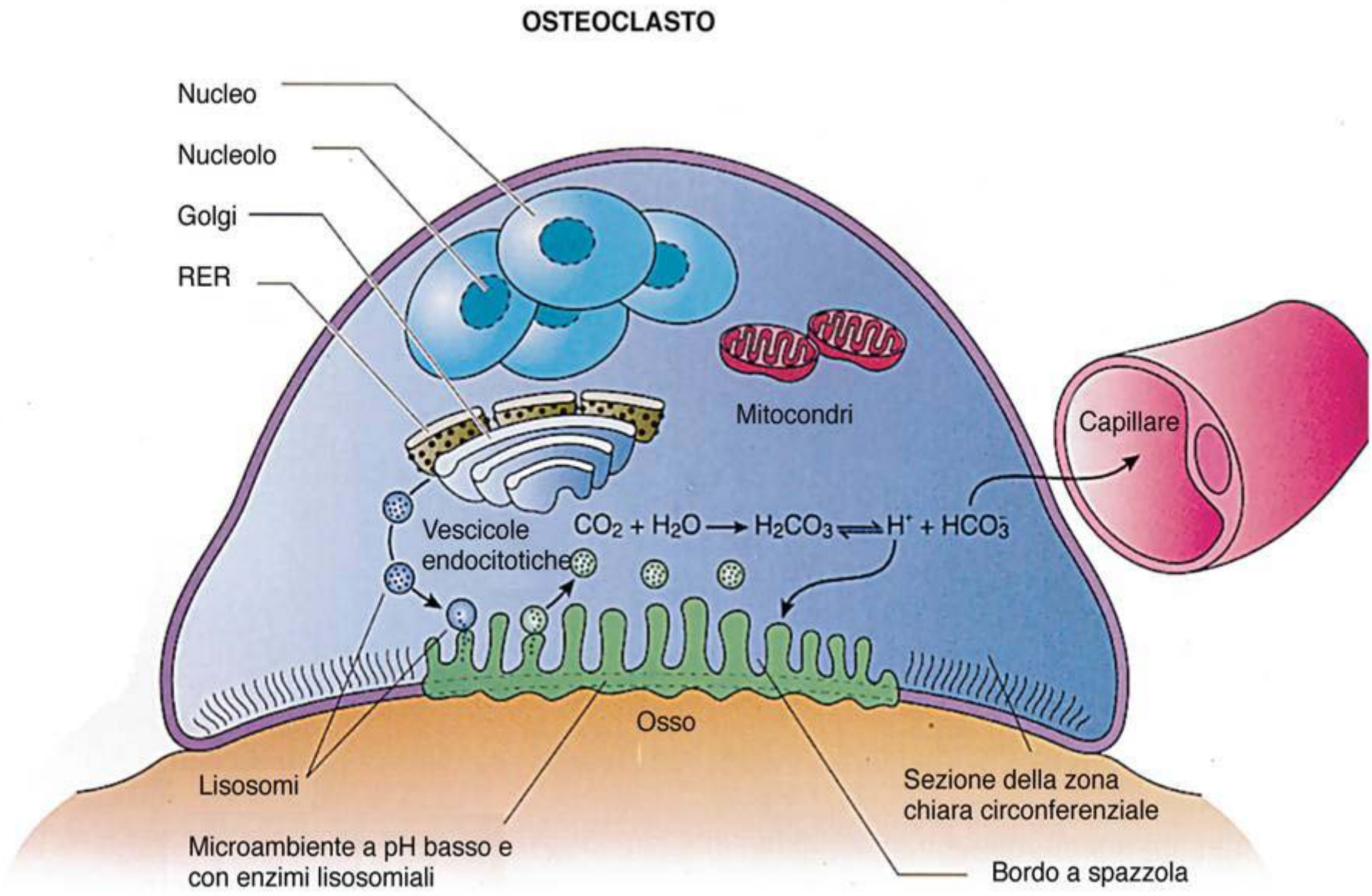
OSTEOCLASTO
Nucleo
Nucleolo
Golgi
RER
Mitocondri
Capillare
Vescicole endocitotiche
$CO_2 + H_2O \rightarrow H_2CO_3 \rightleftharpoons H^+ + HCO_3^-$
Osso
Lisosomi
Microambiente a pH basso e con enzimi lisosomiali
Sezione della zona chiara circonferenziale
Bordo a spazzola

Figura 7–9

A seconda che la matrice extracellulare costituisca o meno delle lamelle si distinguono:

TESSUTO OSSEO NON LAMELLARE

TESSUTO OSSEO LAMELLARE

Le lamelle (4,5-11 µm) consentono la massima resistenza col minimo impiego di materiale

TESSUTO OSSEO COMPATTO

TESSUTO OSSEO SPUGNOSO

TESSUTO OSSEO COMPATTO

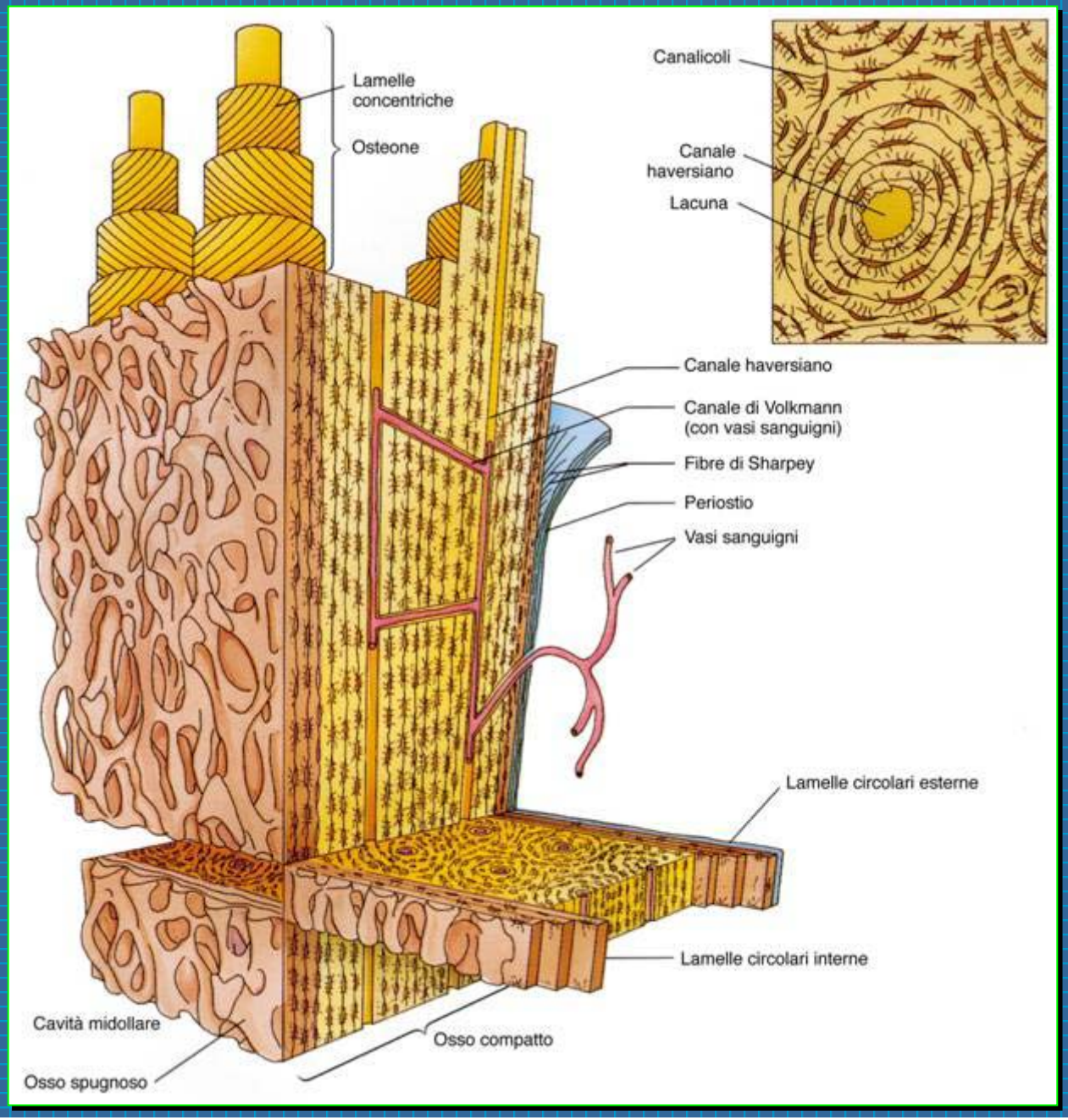

Osso decalcificato e colorato

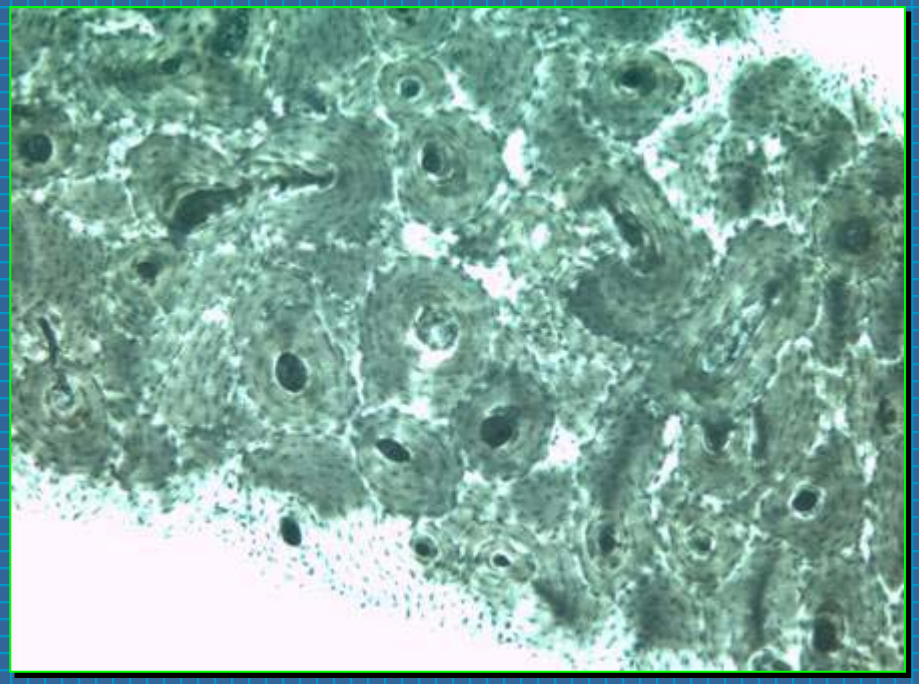
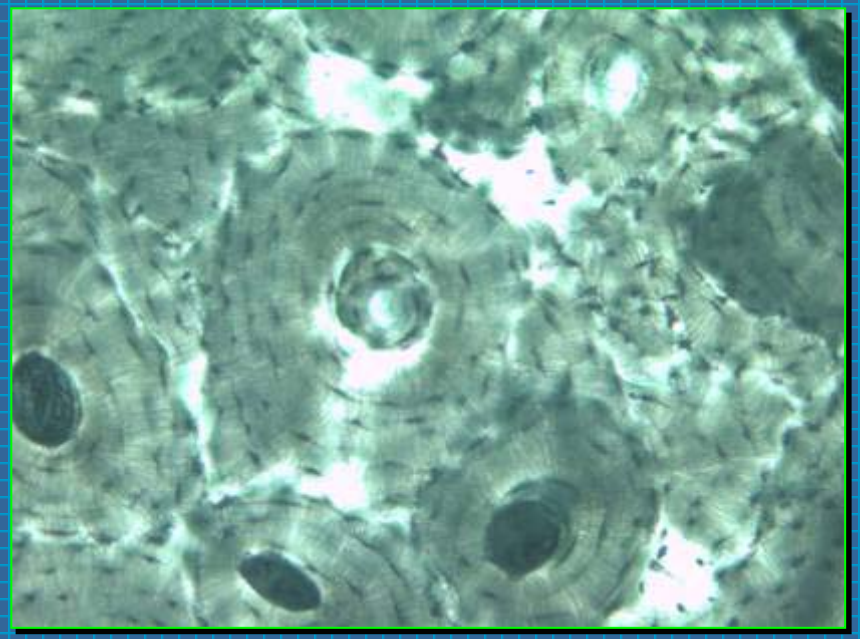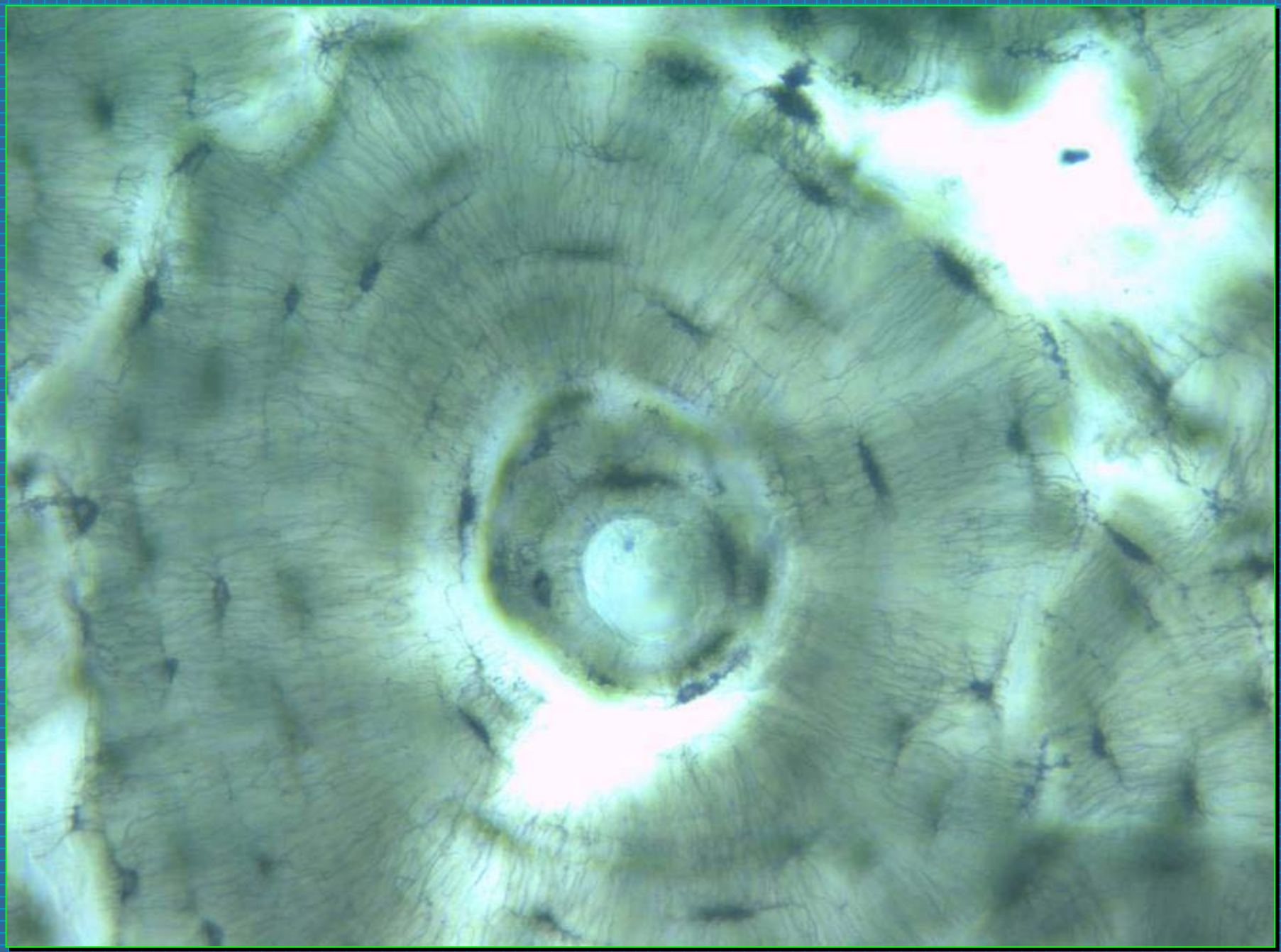
Osso per usura